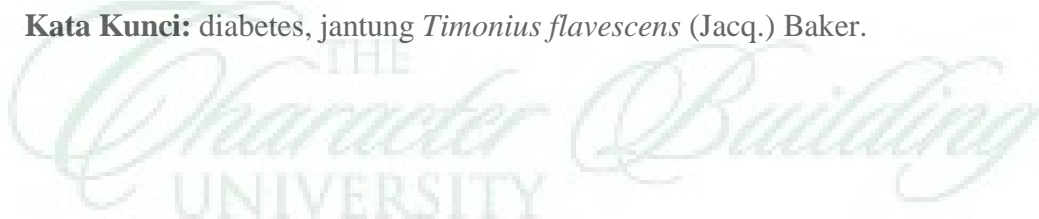


ABSTRAK

Jhon Alpin Daniel Saragih, NIM 4173220010 (2017). Pengaruh Ekstrak Etanol Daun Bosibosi (*Timonius flavescens* (Jacq.) Baker) Terhadap Histopatologi Jantung Pada Tikus Putih (*Rattus norvegicus*) Jantan Diabetes.

Penelitian ini bertujuan untuk mengetahui pengaruh ekstrak etanol daun bosibosi (*Timonius flavescens* (Jacq.) Baker) terhadap berat badan, kadar glukosa darah, dan gambaran histopatologi otot jantung tikus putih (*Rattus norvegicus*) jantan diabetes. Penelitian ini termasuk penelitian eksperimental dengan rancangan acak lengkap (RAL), dengan perlakuan dibagi sebanyak 5 kelompok, yaitu Kontrol Negatif (KKN) yaitu tanpa pemberian EEB ataupun aloksan, K- yaitu diinduksi aloksan, KP1 yaitu diberi aloksan dan metformin, KP2 yaitu diinduksi aloksan dan diberi EEB, serta KP3 yaitu diinduksi aloksan dan diberi EEB. Setiap kelompok perlakuan terdiri atas lima ulangan dengan total sampel sebanyak 25 tikus. Induksi aloksan dilakukan secara intraperitoneal dengan dosis 150 mg/kgBB. Metformin diberikan dengan dosis 500 mg/kgBB, EEB diberikan dengan dosis 300 mg/kgBB dan 500 mg/kgBB. Pemberian metformin dan EEB dilakukan secara oral. Pada hari ke-22 seluruh tikus diterminasi dan dibedah sehingga diperoleh organ jantung untuk selanjutnya dibuat preparat histologi dengan pewarnaan HE. Parameter yang diamati pada penelitian ini adalah berat badan, kadar glukosa darah, dan histopatologi otot jantung. Data pengamatan dianalisis menggunakan ANAVA dilanjutkan uji DMRT untuk melihat perbedaan antar perlakuan. Hasil penelitian menunjukkan berat badan tikus putih mengalami penurunan mulai kelompok K-, KKN, KP1, KP2 dan KP3 secara signifikan dimana $F_{hitung} > F_{tabel}$. Kadar glukosa darah tikus mengalami penurunan mulai kelompok K-, KP1, KP2, KP3, dan KKN secara signifikan. Histopatologi otot jantung kelompok K- mengalami kerusakan dominan daripada kelompok lain terdapat miosit yang mengalami degenerasi, peradangan hingga nekrosis.

Kata Kunci: diabetes, jantung *Timonius flavescens* (Jacq.) Baker.



ABSTRACT

Jhon Alpin Daniel Saragih, NIM 4173220010 (2017). Effect of Ethanol Extract of Bosibosi (*Timonius flavescens* (Jacq.) Baker) Leaves on Cardiac Histopathology in Diabetic Male White Rats (*Rattus norvegicus*).

This study aimed to determine the effect of the ethanolic extract of bosibosi (*Timonius flavescens* (Jacq.) Baker) leaves on body weight, blood glucose levels, and histopathological features of the heart muscle of male diabetic white rats (*Rattus norvegicus*). This study is an experimental study with a completely randomized design (CRD), with the treatment divided into 5 groups, namely Negative Control (KKN) which is without EEB or alloxan, K- which is alloxan induced, KP1 is given alloxan and metformin, KP2 is alloxan induced and given EEB, and KP3 that is alloxan induced and given EEB. Each treatment group consisted of five replications with a total sample of 25 rats. Alloxan induction was performed intraperitoneally at a dose of 150 mg/kgBW. Metformin was given at a dose of 500 mg/kgBW, EEB was given at a dose of 300 mg/kgBW and 500 mg/kgBW. Metformin and EEB were administered orally. On the 22nd day, all rats were terminated and dissected to obtain cardiac organs for further preparation of histology with HE staining. The parameters observed in this study were body weight, blood glucose levels, and histopathology of heart muscle. Observational data were analyzed using ANOVA followed by DMRT test to see differences between treatments. The results showed that white rats' body weight decreased significantly from the K-, KKN, KP1, KP2 and KP3 groups where $F_{count} > F_{table}$. The blood glucose levels of rats decreased significantly from the K-, KP1, KP2, KP3, and KKN groups. Histopathology of heart muscle in the K- group experienced dominant damage than other groups, there were myocytes that experienced degeneration, inflammation and necrosis.

Keywords: diabetes, heart *Timonius flavescens* (Jacq.) Baker.

