



# Artikel 2

*by Melva Silitonga*

THE  
*Character Building*  
UNIVERSITY

---

**Submission date:** 29-Apr-2023 10:52AM (UTC+0700)

**Submission ID:** 2078932372

**File name:** Jurnal\_Biosains\_Melva\_Erlintan\_P\_Maulim\_2021.pdf (324.38K)

**Word count:** 4093

**Character count:** 23241



**PENGARUH EKSTRAK ETANOL *Plectranthus amboinicus* Lour Spreng TERHADAP BERAT BADAN DAN BERAT RELATIF ORGAN TIKUS YANG DINDUKSI KANKER KULIT DENGAN DMBA**

**Melva Silitonga<sup>1</sup>, Erlintan Sinaga<sup>2</sup>, Pasar Maulim Silitonga<sup>3</sup>.**

<sup>1,2</sup>Program Studi Biologi, FMIPA Universitas Negeri Medan

<sup>3</sup> Program Studi Kimia, FMIPA, Universitas Negeri Medan Jalan William Iskandar  
Pasar V Medan Estate

email korespondensi: [melvasilitonga@unimed.ac.id](mailto:melvasilitonga@unimed.ac.id)

Diterima: Februari 2020; Direvisi: Juli 2021; Disetujui: Agustus 2021

**ABSTRAK**

Penelitian ini bertujuan untuk mengetahui pengaruh ekstrak etanol daun *Plectranthus amboinicus* terhadap berat dan berat relatif organ dan berat badan tikus yang diinduksi kanker kulit dengan DMBA. Digunakan 24 ekor tikus dan dibagi menjadi empat kelompok yaitu K-, K+, T1 dan T2. K- yaitu kelompok kontrol diberi CMC 0.5%. K+ diberi DMBA 175 µg, T1 dan T2 diberi DMBA 175 µg dan EEP sebanyak 250 dan 500 mg/kg berat badan. Induksi DMBA diterapkan secara topical dibagian sisi posterior punggung dengan luas 3×3cm. DMBA dilarutkan dalam 0.1 ml aceton dioleskan. seminggu dua kali selama delapan minggu. Pada minggu ke sembilan, diberikan EEP setiap hari selama empat minggu pada kelompok T1 dan T2. Selama penelitian semua tikus diberi pakan dan minum secara *ad libitum*. Pada minggu ke 13 tikus dibunuh lalu dibedah untuk memperoleh organ ginjal, paru, hati dan limpa. Data yang diperoleh dianalisis dengan Anova. Hasil penelitian menunjukkan induksi kanker kulit dengan DMBA meningkatkan berat jantung, paru dan ginjal. Pemberian EEP menurunkan berat organ tersebut menjadi sama dengan kontrol. DMBA meningkatkan berat relatif organ jantung, ginjal, paru-paru dan hati. EEP menurunkan berat relatif organ. Pemberian DMBA menurunkan berat badan mingguan pada tikus perlakuan K+, T1 dan T2. Pemberian EEP meningkatkan berat badan tikus yang diinduksi kanker kulit dengan DMBA

**Kata Kunci :** *Plectranthus amboinicus*, berat relative organ, berat badan, DMBA

**THE EFFECT OF ETHANOL EXTRACT OF *Plectranthus amboinicus* Lour Spreng ON BODY WEIGHT AND RELATIVE ORGAN WEIGHT OF RATS INDUCE SKIN CANCER WITH DMBA**

**ABSTRACT**

This study aims to determine the effect of ethanol extract of *Plectranthus amboinicus* leaves on weight and relative weight of organs and body weight of rats induced skin cancer with DMBA. 24 rats were used and divided into four groups, namely K-, K+, T1 and T2. K- is the control group was given CMC 0.5%. K+ was given DMBA 175 µg, T1 and T2 were given DMBA 175 µg and EEP as much as 250 and 500 mg/kg body weight. DMBA induction was applied topically to the posterior side of the back with an area of 3 × 3cm. DMBA was dissolved in 0.1 ml of acetone and smeared. twice a week for eight weeks. At week nine, EEP was given daily for four weeks in the T1 and T2 groups. At week 13 the rats were killed and then operated on to obtain kidney, lung, liver and spleen organs. The data obtained were analyzed by ANOVA. The results showed that the induction of skin cancer with DMBA increased the weight of the heart, lung and kidney. EEP reduced the weight of these organs to the same extent as controls. DMBA increases the relative weight of the heart, kidneys, lungs and liver.

EEP decreases relative organ weight. Giving DMBA to reduce body weight weekly in mice treated K +, T1 and T2 but EEP increased body weight of mice induced skin cancer with DMBA

**Keywords:** *Plectranthus amboinicus*, wight relative organ, body weight, DMBA

## Pendahuluan

7,12-dimethylbenz[a]anthracene (DMBA) adalah zat kimia lingkungan yang sangat toksik bahkan bersifat karsinogenik. Sifat DMBA dalam menginduksi tumor telah diteliti, tetapi bagaimana mekanismenya dalam merangsang terjadinya tumor tersebut belum diketahui (Oliveira et al., 2015). Organ-organ tubuh sangat rentan terhadap kemungkinan serangan penyakit jika terpapar DMBA, seperti kelenjar mammae (Liu et al., 2016) dan hati (Dakrory et al., 2015; Ashrafi et al., 2015 dan Kumar et al., 2014). Arora et al (2014) menjelaskan bahwa akibat paparan DMBA terjadi disfungsi hati yang diperlihatkan oleh pengamatan serologis dan histologis. Selain hepatitis, kenaikan kadar glukosa darah juga bisa terjadi akibat paparan DMBA yang merusak pancreas (Boros et al., 2005). Akibat kerusakan organ-organ akan menyebabkan perubahan berat dan ratio berat organ-organ tersebut.

Selain merusak organ tubuh DMBA juga akan mempengaruhi pertumbuhan berat badan. Wang dan Zhang (2017) menjelaskan bahwa DMBA yang digunakan menginduksi kanker mammae pada tikus signifikan menurunkan berat badan. Dalam penelitian ini DMBA diinduksi secara ektopik melalui kulit, tetapi tidak tertutup kemungkinan akan mempengaruhi keseluruhan bagian tubuh. Sirkulasi dalam tubuh akan mendistribusikan zat-zat toksik yang masuk melalui kulit.

Bangunbangun (*Plectranthus amboinicus* Lour) adalah salah satu tanaman yang kaya akan flavonoid apigenin, luteolin dan quercetin. Silitonga et al (2014) melaporkan bahwa ekstrak etanol daun bangunbangun mengandung apigenin sebanyak 2,3 ng/ul. Selain apigenin, bangunbangun juga mengandung luteolin dan quercetin yang juga berperan dalam pengobatan penyakit (Patel et al., 2011) dan apigenin mampu menurunkan kadar glukosa darah (Bosha et al., 2015). Ekstrak etanol dari tanaman ini mengandung berbagai jenis flavonoid yaitu quercetin, apigenin, luteolin, salvigenin dan genkwanin yang telah dibuktikan sebagai antiinflamasi karena bekerja menghambat respon inflamasi yang diinduksi oleh siklooksigenase, juga terbukti sebagai anti kanker dan anti tumor (Arumugan et al., 2016).

Tujuan penelitian ini adalah untuk mengetahui bagaimana pengaruh ekstrak etanol

daun *Plectranthus amboinicus* Lour Spreng terhadap berat organ dan berat relatif organ. Selain itu penelitian ini juga mengkaji perubahan berat badan mingguan pada tikus tersebut.

## Bahan dan Metode

### *Plectranthus amboinicus* Lour Spreng

Tanaman bangunbangun diperoleh dari desa Kalang Simbara Kecamatan Sidikalang Kabupaten Dairi Sumatera Utara. Daun segar sebanyak 30 kg dicuci bersih, lalu diletakkan di atas kertas perkamen dan dikeringkan didalam ruangan hingga benar-benar rapuh. ( $\pm$  14 hari). Daun kering dihaluskan menggunakan blender hingga berbentuk serbuk (simplesia). 1 kg simplesia dimasukkan ke dalam panci stainless lalu ditambahkan etanol 96% dengan perbandingan 1 : 10 (1 kg simplesia : 10 L etanol) lalu ditutup dengan aluminium foil. Perendaman ini dilakukan selama lima hari dan diaduk dua hari sekali. Setelah proses maserasi, disaring menggunakan kain, lalu disaring kembali beberapa kali menggunakan kertas saring wattman hingga diperoleh sari etanol daun bangunbangun. Sari etanol dipisahkan dengan menggunakan rotari evaporator untuk menghilangkan atau menguapkan etanol, sehingga diperoleh ekstrak murni yang pekat (EEP).

EEP diberikan secara oral setiap hari selama delapan minggu yaitu mulai minggu ke 9 perlakuan. EEP dilarutkan dengan CMC 0,5%. EEP yang diberikan adalah bentuk larutan 30%. Untuk menentukan volume ekstrak yang diberikan pada tikus, ditentukan menurut rumus perlakuan menurut Gosh dalam Asimwe et al., (2014).

### Hewan Uji

Hewan uji yang digunakan dalam penelitian ini adalah tikus putih (*Rattus norvegicus*) strain Wistar yang induknya diperoleh dari laboratorium Farmasi Universitas Sumatera Utara. Selanjutnya dikembangbiakkan di rumah hewan FMIPA Unimed. Jumlah tikus yang menjadi sampel adalah 24 ekor tikus jantan, berumur 2-3 bulan dengan berat badan 200-250 gram. Tikus diaklimatisasi selama 14 hari.

### 7,12-dimethylbenz[a]anthracene (DMBA)

DMBA diperoleh dari Sigma Aldrich. Untuk induksi kanker kulit, DMBA diberikan pada tikus 175  $\mu$ g dalam 0.5 ml aseton. Pemberian dosis ini

mengikuti metode Sharmila dan Manoharan (2012) yakni sebanyak 25 µg DMBA dalam 0,1 ml aseton/mencit. Untuk memberikan DMBA pada tikus maka terlebih dahulu dikonversi dengan faktor dilakukan berdasarkan penelitian yang dilakukan oleh Hu dkk (2016) yang dijelaskan sebagai berikut. Bulu tikus dicukur dengan menggunakan cukur listrik. Bagian permukaan kulit sisi posterior pada area 3 × 3 cm yang telah bersih diolesi dengan DMBA yang telah dilarutkan dalam aseton. Pengolesan DMBA dilakukan seminggu dua kali selama delapan minggu

#### Prosedur Penelitian

Penelitian ini adalah penelitian eksperimen menggunakan rancangan acak lengkap. Sebanyak 24 ekor tikus digunakan dalam penelitian ini dan dibagi menjadi empat kelompok perlakuan, masing-masing diberi enam ulangan. Kelompok tersebut adalah sebagai berikut

K- : kontrol hanya diberi CMC 0.5%

K+: tikus diberi DMBA pada kulit tiga hari sekali selama delapan minggu

T1: Tikus diberi DMBA pada kulit tiga hari sekali selama delapan minggu, dan diberi EEP 250g/kg berat badan setiap hari selama empat minggu.

T2 : Tikus diberi DMBA pada kulit tiga hari sekali selama delapan minggu, dan diberi EEP 500g/kg berat badan setiap hari selama empat minggu

Selama penelitian semua tikus diberi pakan dan air minum secara ad libitum,

#### Pengamatan Parameter

Parameter yang diamati dalam penelitian ini yaitu berat organ ginjal, jantung dan paru-paru, berat relative organ ginjal, hati, jantung dan paru serta badan per minggu.

Untuk memperoleh data berat organ, tikus yang telah dibunuh dibedah lalu organ diangkat dengan hati-hati, diletakkan diatas kertas saring dan kemudian di timbang. Berat relative organ diperoleh dengan cara membagi berat organ dengan berat badan lalu dikali 100 (Silitonga *et al.*, 2020). Berat badan per minggu diperoleh dari penimbangan berat badan tikus setiap hari. Dan di pilih berat badan mingguan

#### Teknik Analisis Data

Data yang diperoleh dianalisis menggunakan Anova satu jalur. Data disajikan dalam rata-rata ± SD

#### Rekomendasi Penelitian Kesehatan

Penggunaan hewan percobaan telah mengikuti Etika Penggunaan Hewan Percobaan

konversi 7.0 (Lawrence dan Bacharach, 1964). Jika berat badan tikus putih 200 gr dan mencit 20 gr maka  $25 \mu\text{g} \times 7,0 = 175 \mu\text{g}$ /ekor tikus dalam 0,1 ml aseton. Induksi kanker menggunakan DMBA No.00295/KEPH-FMIPA Universitas Sumatera Utara 2020

#### Hasil Penelitian dan Pembahasan

##### Berat Organ

Berat organ yang diamati dalam penelitian ini yaitu berat organ ginjal, jantung dan paru-paru. Data berat ke tiga organ tersebut dapat dilihat pada Tabel 1.

**Tabel 1.** Pengaruh ekstrak etanol daun *Plectranthus amboinicus* terhadap berat organ-organ tikus yang diinduksi kanker kulit dengan DMBA

Nama organ	Perlakuan			
	K-	K+	T1	T2
Paru-paru	1,83 ± 0,32 <sup>a</sup>	2,42 ± 0,63 <sup>b</sup>	1,85 ± 0,39 <sup>a</sup>	1,70 ± 0,18 <sup>a</sup>
Ginjal	1,76 ± 0,29 <sup>a</sup>	2,35 ± 0,27 <sup>b</sup>	1,90 ± 0,30 <sup>a</sup>	1,80 ± 0,43 <sup>a</sup>
Jantung	0,88 ± 0,24 <sup>a</sup>	1,15 ± 0,12 <sup>a</sup>	0,99 ± 0,18 <sup>a</sup>	0,98 ± 0,14 <sup>a</sup>

Pada Tabel 1 dapat dilihat bahwa berat paru-paru dan ginjal signifikan lebih tinggi pada perlakuan K+ atau dengan kata lain DMBA meningkatkan berat organ paru-paru dan ginjal dengan signifikan dibandingkan dengan perlakuan kontrol dan T1 dan T2 .

Berat organ dapat menjadi indikator paling sensitif dari suatu efek pemberian senyawa, sebagai perbedaan signifikan dalam berat organ antara hewan yang diberi perlakuan dan yang tidak (kontrol) dapat terjadi dengan tidak adanya perubahan morfologis. Dalam penelitian ini peningkatan berat organ ginjal, paru-paru dan jantung disebabkan oleh DMBA. Menurut Silitonga *et al* (2020) masuknya DMBA melalui kulit dapat terakumulasi pada beberapa organ tubuh seperti ginjal, hati, jantung dan paru. Pada penelitian ini terjadi peningkatan berat yang signifikan pada ke tiga organ. Menurut Piao *et al* (2013) berat organ jantung adalah  $1.65 \pm 0.35$ . berdasarkan data tersebut, berat jantung pada penelitian ini masih dalam kisaran normal. Meningkatnya berat jantung pada perlakuan K+ disebabkan masuknya DMBA sehingga menyebabkan berbesaran, namun dalam penelitian ini belum dikaji apakah perbesaran ini sampai menyebabkan kardiomegali.



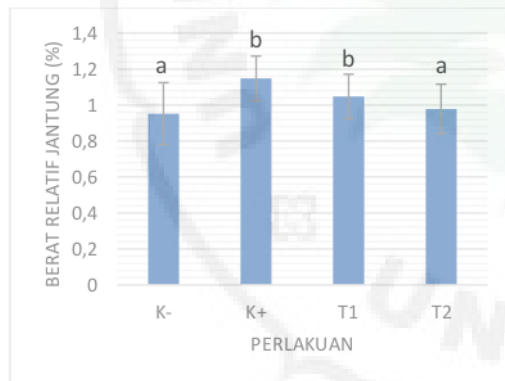
Berat ginjal tikus perlakuan DMBA (K+) dalam penelitian ini signifikan lebih tinggi dibandingkan dengan semua perlakuan lainnya. Pada perlakuan T1 dan T2 yang diberi DMBA kemudian diberikan EEP, berat ginjal menurun mendekati berat ginjal perlakuan kontrol. *P. amboinicus* dapat memelihara ginjal dari gangguan zat toksik. Hal ini dijelaskan oleh Amarasiri *et al* (2018) bahwa PA berfungsi sebagai nefroprotektif. Kumar *et al* (2020) juga menjelaskan bahwa *P. amboinicus* adalah pelindung ginjal dengan menyembuhkan kalkuli ginjal.

Paru-paru mengalami peningkatan berat yang signifikan pada perlakuan K+. Akan tetapi setelah diberi EEP berat paru-paru menurun menjadi sama dengan berat paru-paru perlakuan kontrol.

#### Berat Relatif organ

##### Berat Relatif organ Jantung

Berat relatif organ-organ tubuh merupakan salah satu indikator kesehatan ternak. Pada penelitian ini berat relatif organ yang diamati yaitu ginjal, hati, paru-paru dan jantung.



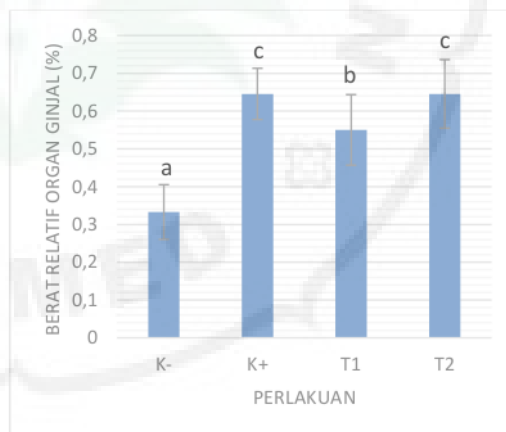
Gambar 1. Berat relatif organ jantung

Berat relatif organ jantung diamati dalam penelitian ini. Berhubung jantung adalah organ dalam sirkulasi di dalam tubuh. Sebagai organ yang menyalurkan dan menerima aliran darah sudah barang tentu akan terimbas bahan karsinogenik jika terpapar ke dalam tubuh meskipun melalui kulit. Pada penelitian ini berat relatif organ jantung signifikan lebih tinggi pada perlakuan K+ dan T1 dibandingkan dengan perlakuan kontrol K-. Akan tetapi setelah pemberian EEP pada perlakuan T1 dan T2, berat relatif organ tersebut menurun kembali, bahkan pada T1 berat relatif sudah mendekati

control K-. Menurut Piao *et al* (2013) berat organ jantung adalah  $1.65 \pm 0.35$ .  $0.51 \pm 0.20$

##### Berat Relatif organ ginjal

Ginjal merupakan organ yang rentan terhadap beberapa zat toksik. Ginjal rentan terhadap kerusakan oleh racun, kontaminasi, respon kebal dan iskemia. Induksi DMBA mengakselerasi besar terhadap parameter seperti serum urea, kreatinin, protein dan elektrolit. Akibat kerusakan ini akan mempengaruhi morfologi termasuk berat relatif ginjal. Pada penelitian ini berat relatif organ ginjal meningkat signifikan dibandingkan dengan kontrol pada perlakuan DMBA (Gambar 2). Akan tetapi pada tikus kelompok T1 yaitu kelompok yang diinduksi kanker kulit dengan DMBA terjadi penurunan berat relatif. Akan tetapi pada perlakuan T2 tidak terjadi penurunan yang signifikan. *Plectranthus amboinicus* adalah salah satu tanaman obat yang dapat membersihkan ginjal. Alvin *et al* (2005) melaporkan bahwa *Plectranthus amboinicus* (*Coleus amboinicus*) adalah anti nefrolitiasis. Jadi dalam hal ini *Plectranthus amboinicus* dapat membersihkan ginjal dari partikel atau zat toksik yang membuatnya bertambah berat sehingga menjadi normal kembali.

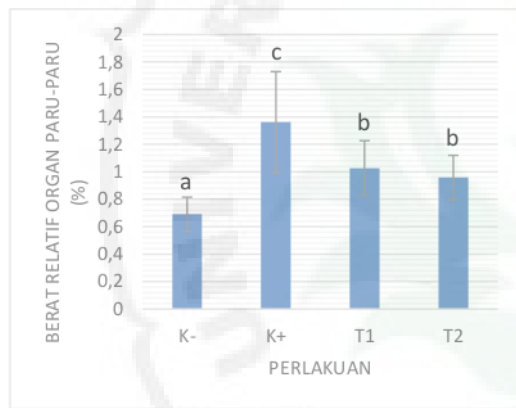


Gambar 2. Berat Relatif organ ginjal

##### Berat relatif paru-paru

Paru-paru merupakan organ penting dalam sistem pernafasan dan sangat rentan terhadap zat racun di lingkungan. Dalam penelitian ini DMBA secara signifikan meningkatkan bobot paru tikus (Tabel 1) dan juga berat relatifnya (Gambar 4) dibandingkan kontrol. Hasil penelitian ini sama dengan yang dilaporkan oleh Silitonga *et al* (2020) yang memberikan DMBA secara oral pada tikus. Zengue *et al* (2018) juga melaporkan bahwa terjadi peningkatan berat relatif paru-paru akibat paparan

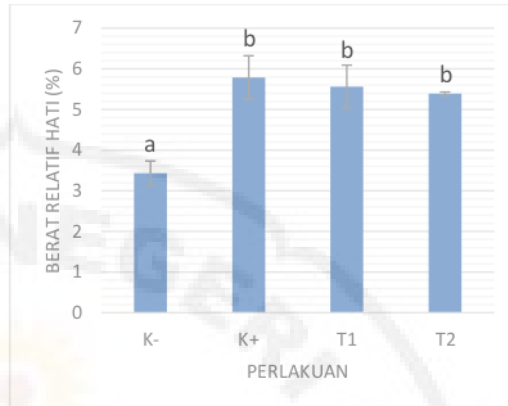DMBA. Namun pada penelitian ini tikus yang terpapar DMBA diberi EEP bobot relatif paru kembali menurun meskipun sudah mendekati bobot paru relatif normal seperti pada kelompok K-. Flavonoid adalah senyawa sitoprotektif yang ada dalam tanaman dan sayuran (Lago et al 2014). *P amboinicus* mengandung flavonoid (Arumugan et al., 2016)]. Sifat anti-inflamasi dan antioksidan dari flavonoid menjadikannya kandidat yang mungkin untuk evaluasi pengobatan penyakit inflamasi termasuk penyakit paru. Sehingga keberadaan flavonoid yang terkandung dalam *P amboinicus* menyebabkan jantung dapat terlindungi dari pengaruh zat toksik, dan bobot relatif organ tersebut seperti yang dijelaskan dalam penelitian ini menjadi normal.



Gambar 3. Berat relatif organ paru-paru

#### Berat relative organ hati

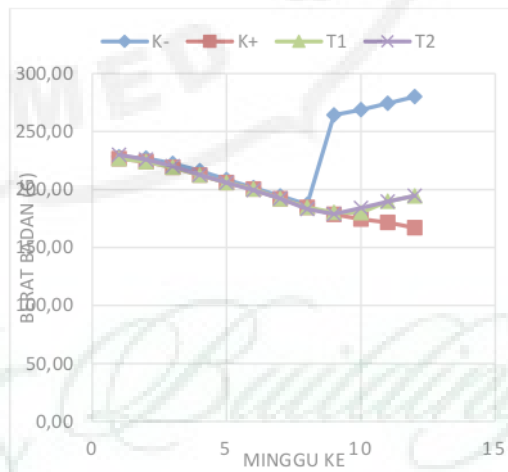
Gambar 5 menunjukkan berat relatif organ hati. Pada tikus kelompok K+ yang terpapar DMBA dan T1 dan T2 yang terpapar DMBA dan diberi EEP, mengalami peningkatan berat relatif hati yang signifikan bila dibandingkan dengan tikus kelompok control (K-). Akan tetapi terlihat adanya penurunan pada kelompok T1 dan T2. Hati merupakan organ penting yang berfungsi untuk menyimpan semua produk nutrisi pencernaan. Jadi jika terkena DMBA salah satu organ yang juga terpapar adalah hati. Peningkatan bobot relatif hati pada penelitian ini, karena hati dapat beradaptasi dengan mudah terhadap perubahan pakan dan lingkungan. Selain PA yang memiliki aktivitas (Rahim, 2010) sehingga mampu melindungi hati dari zat beracun seperti DMBA



Gambar 4. Berat relatif organ hati

#### Berat Badan

Berat badan per minggu terlihat menurun mulai minggu pertama hingga minggu ke sembilan. Untuk kelompok perlakuan K+, T1 dan T2 minggu ke satu hingga minggu ke delapan adalah waktu pemberian DMBA yang diberikan tiga hari sekali selama delapan minggu. Sedangkan minggu ke sembilan hingga minggu ke 12 adalah pemberian EEP pada kelompok T1 dan T2, dan kelompok K+ tidak diberikan lagi baik DMBA maupun EEP. Di minggu ke sembilan hingga ke 12 ini semua kelompok diberi pakan dan air minum secara ad libitum. Gambaran berat badan tikus pada semua kelompok terlihat bervariasi mulai minggu ke sembilan (Gambar 5).



Gambar 5. Berat badan mingguan tikus

Kelompok K- berat badan meningkat dengan signifikan dibandingkan dengan kelompok K+, T1

dan T2. Berat badan tikus pada kelompok T1 dan T2 mulai bergerak naik pada minggu ke sembilan, sedangkan kelompok K+ berat badannya terus menurun hingga akhir pengamatan yaitu minggu ke 13.

DMBA menurunkan berat badan tikus, Hasil penelitian ini sejalan dengan hasil penelitian yang dilakukan oleh Wang dan Zhang (2017) yang mengatakan bahwa DMBA yang digunakan untuk induksi kanker mammae signifikan menurunkan berat badan tikus percobaan. Silitonga *et al* (2020) juga menjelaskan bahwa berat badan tikus yang diinduksi kanker mammae dengan DMBA menurun berat badannya dibandingkan dengan tikus yang diberi DMBA tetapi diberikan EEP. Beberapa anomaly dalam proses fisiologi bahwa tubuh yang terserang kanker akan menurun berat badannya sekalipun tidak terlihat adanya penurunan konsumsi air dan pakan (Cheng *et al.*, 2003).

Pada tikus kelompok T1 dan T2 setelah diinduksi kanker kulit dengan DMBA, diberikan ekstrak etanol daun *Plectranthus amboinicus*. Pada kedua kelompok ini berat badan mingguan terlihat naik meskipun belum mencapai berat badan tikus control. Hal ini menunjukkan bahwa penurunan berat badan akibat induksi kanker kulit dengan DMBA diperbaiki kembali oleh EEP. *Plectranthus amboinicus* mengandung beberapa flavonoid yang dapat melindungi tubuh dari kerusakan akibat zat toksik seperti DMBA, sehingga penurunan berat badan dapat di tingkatkan kembali.

### Kesimpulan

Ekstrak etanol daun *Plectranthus amboinicus* Lour Spreng mempertahankan berat badan tikus yang diinduksi DMB dan melindungi organ-organ dalam sehingga berat relatif dapat dipertahankan dalam keadaan normal. Perubahan berat badan mingguan pada tikus yang diberi EEP setelah induksi kanker kulit dengan DMBA meningkat kembali

### Ucapan Terimakasih

Ucapan terimakasih disampaikan kepada Rektor Unimed atas izin pelaksanaan penelitian dengan dana mandiri tahun 2020 dengan Surat Perjanjian Kontrak No.010/UN33,8/PK.PNBP/2020 Tanggal 9 Juli 2020

### Daftar putaka

Alvin Jose, M., Ibrahim, & Janardhanan, S. (2005). Modulatory effect of *Plectranthus amboinicus* Lour. on ethylene glycol-induced nephrolithiasis in rats. *Indian Journal of*

*Pharmacology*, 37(1), 43. doi:10.4103/0253-7613.13857

Arora, R., Bhushan, S., Kumar, R., Mannan, R., Kaur, P., Singh, A. P., ... Arora, S. (2014). Hepatic Dysfunction Induced by 7, 12-Dimethylbenz(α)anthracene and Its Obviation with Erucin Using Enzymatic and Histological Changes as Indicators. *PLoS ONE*, 9(11), e112614. doi:10.1371/journal.pone.0112614

Arumugam, G., Swamy, M., & Sinniah, U. (2016). *Plectranthus amboinicus* (Lour.) Spreng: Botanical, Phytochemical, Pharmacological and Nutritional Significance. *Molecules*, 21(4), 369. doi:10.3390/molecules21040369

Amarasiri, A., Attanayake, AP., Jayatilaka KAPW and LKB Mudduwa (2018). *Acute nephroprotective and antioxidant activities of aqueous leaf extract of Plectranthus amboinicus (Roxb.) grown in Sri Lanka* *Journal of Pharmacognosy and Phytochemistry* 2018; 7(4): 155-161

Ashrafi, M., Karimi, B., Sabahi, M., & Shomali, T. (2018). Hepatoprotective effect of simvastatin in mice with DMBA-induced breast cancer: Histopathological, biochemical and antioxidant status evaluation. *Biomedical Research and Therapy*, 5(3), 2064–2077. doi:10.15419/bmrat.v5i3.421

Asiimwe, S, Anna-Karin B., Azeem, M., Kamatenesi Maud Mugisha., Agnes Namutibe dan Ndokui James Gakunga.2014.Chemical Composition and Toxicological Evaluation of The Aqueous Leaf Extracts of *Plectranthus amboinicus* Lour. Spreng, *International Journal of Pharmaceutical Science Invention*. 3(2). 19-27. ISSN Online : 2319-6718 ISSN Print : 2319-670X

Brantley, A. U. (2019). Effect of Aqueous Extract of Selected Plants on Liver, Bone and Kidney Markers of 7,12-Dimethylbenz(A)Anthracene (DMBA) Treated Albino-Rats. *International Journal of Biochemistry & Physiology*, 4(2). doi:10.23880/ijbp-16000150

Boros, L. G., Lerner, M. R., Morgan, D. L., Taylor, S. L., Smith, B. J., Postier, R. G., & Brackett, D. J. (2005). [1,2-13C2]-D-Glucose Profiles of the Serum, Liver, Pancreas, and DMBA-Induced Pancreatic Tumors of Rats. *Pancreas*, 31(4), 337–343. doi:10.1097/01.mpa.0000186524.53253.fb

Bosha, Joel Aondohulugh, Naga Aruh Ottah, Asuzu, & Isaac Uzoma. (2015). Bioassay-Guided Isolation and Structural Elucidation of Antidiabetic Principle of Methanol Leaf Extract of *Newbouldia laevis* (P.Beauv). *Journal of Pharmacy and Pharmacology*, 3(11). doi:10.17265/2328-2150/2015.11.003



- Cheng, J. L., Futakuchi, M., Ogawa, K., Iwata, T., Kasai, M., Tokudome, S., ... Shirai, T. (2003). Dose response study of conjugated fatty acid derived from safflower oil on mammary and colon carcinogenesis pretreated with 7,12-dimethylbenz[a]anthracene (DMBA) and 1,2-dimethylhydrazine (DMH) in female Sprague-Dawley rats. *Cancer Letters*, 196(2), 161-168. doi:10.1016/s0304-3835(03)00280-5
- Dakrory, A. I., Fahmy, S. R., Soliman, A. M., Mohamed, A. S., & Amer, S. A. M. (2015). Protective and Curative Effects of the Sea Cucumber *Holothuria atra* Extract against DMBA-Induced Hepatorenal Diseases in Rats. *BioMed Research International*, 2015, 1-11. doi:10.1155/2015/563652
- Hu, Y. q., Wang, J. dan Wu. (2016). Administration of resveratrol enhances cell cycle arrest followed by apoptosis in DMBA Induced Skin Carcinogenesis in male Wistar rats. *European Review for Medical and Pharmacological Sciences*. 20(1): 2935-2946.
- Kumar, R., Kaur, R., Singh, A. P., & Arora, S. (2014). Diminution of Hepatic Response to 7, 12-dimethylbenz(a)anthracene by Ethyl Acetate Fraction of *Acacia catechu* Willd. through Modulation of Xenobiotic and Anti-Oxidative Enzymes in Rats. *PLoS ONE*, 9(2), e90083. doi:10.1371/journal.pone.0090083
- Kumar, P., Singh, S., & Kumar, N. (2020). *Plectranthus amboinicus*: A Review on its Pharmacological and Pharmacognostical Studies. *American Journal of Physiology, Biochemistry and Pharmacology*, 10(2), 55. doi:10.5455/ajpbp.20190928091007
- Lago, J., Toledo-Arruda, A., Mernak, M., Barrosa, K., Martins, M., Tibério, I., & Prado, C. (2014). Structure-Activity Association of Flavonoids in Lung Diseases. *Molecules*, 19(3), 3570-3595. doi:10.3390/molecules19033570
- Lawrence and A.L. Bacharach. 1964. Evaluation of Drug Activities. *Pharmacometrics*, Volume 1
- Liu, Z., Kundu-Roy, T., Matsuura, I., Wang, G., Lin, Y., Lou, Y.-R., ... Liu, F. (2016). Carcinogen 7,12-dimethylbenz[a]anthracene-induced mammary tumorigenesis is accelerated in Smad3 heterozygous mice compared to Smad3 wild type mice. *Oncotarget*, 7(40). doi:10.18632/oncotarget.11713
- Oliveira, K. D. de, Avanzo, G. U., Tedardi, M. V., Rangel, M. M. M., Avanzo, J. L., Fukumasu, H., ... Dagli, M. L. Z. (2015). Chemical carcinogenesis by DMBA (7,12-dimethylbenzanthracene) in female BALB/c mice: new facts. *Brazilian Journal of Veterinary Research and Animal Science*, 52(2), 125. doi:10.11606/issn.1678-4456.v52i2p125-133
- Patel, R. (2011). Hepatoprotective effects of *Plectranthus amboinicus* (Lour) Spreng against carbon tetrachloride-induced hepatotoxicity. *Journal of Natural Pharmaceuticals*, 2(1), 28. doi:10.4103/2229-5119.78495
- Rahim, 2010 *American Journal of Applied Sciences*, 7(9), 1195-1199
- Sharmila, R., & Manoharan, S. (2012). Anti-tumor activity of rosmarinic acid in 7,12-dimethylbenz(a)anthracene (DMBA) induced skin carcinogenesis in Swiss albino mice. *Indian journal of experimental biology*, 50 3, 187-94 .
- Silitonga, M., Ilyas, S., Hutahaean, S., & Sipahutar, H. (2014). Levels of Apigenin and Immunostimulatory Activity of Leaf Extracts of *Bangunbangun* (*Plectranthus Amboinicus* Lour). *International Journal of Biology*, 7(1). doi:10.5539/ijb.v7n1p46
- Silitonga, M., Gultom, E. S., & Nugrahalia, M. (2020). The Effect of *Plectranthus amboinicus* Lour Spreng Ethanolic Extract on Relative Organ, Body Weights Changes, and Hematology Profile in Wistar Rats Treated with 7,12Dimethylbenz(a)anthracene. *Journal of Physics: Conference Series*, 1462, 012001. doi:10.1088/1742-6596/1462/1/012001
- Wang, Z., & Zhang, X. (2017). Chemopreventive Activity of Honokiol against 7, 12 - Dimethylbenz[a]anthracene-Induced Mammary Cancer in Female Sprague Dawley Rats. *Frontiers in Pharmacology*, 8. doi:10.3389/fphar.2017.00320
- Zingue, S., Njuh, A. N., Tueche, A. B., Tamsa, J., Tchoupang, E. N., Kakene, S. D., ... Njamen, D. (2018). In Vitro Cytotoxicity and In Vivo Antimammary Tumor Effects of the Hydroethanolic Extract of *Acacia seyal* (Mimosaceae) Stem Bark. *BioMed Research International*, 2018, 1-13. doi:10.1155/2018/2024602



# Artikel 2

---

## ORIGINALITY REPORT

---

**19%**

SIMILARITY INDEX

**16%**

INTERNET SOURCES

**11%**

PUBLICATIONS

**7%**

STUDENT PAPERS

---

### MATCH ALL SOURCES (ONLY SELECTED SOURCE PRINTED)

---

1%

★ [globalbiotechcongress.com](http://globalbiotechcongress.com)

Internet Source

---

Exclude quotes

Off

Exclude matches

< 1 words

Exclude bibliography

Off

UNIVERSITAS NEGERI MEDAN  
UNIMED  
THE  
*Character Building*  
UNIVERSITY